



ISSN: 1984-7688

PERFIL DAS PACIENTES DO AMBULATÓRIO DA PÓS GRADUAÇÃO EM VÍDEO HISTEROSCOPIA DA FACULDADE DE CIÊNCIA MÉDICAS DE MINAS GERAIS

PROFILE OF PATIENTS IN THE OUTPATIENT HYSTEROSCOPY VIDEO GRADUATE OF THE FACULTY OF MEDICAL SCIENCES OF MINAS GERAIS

Walter Antônio Prata Pace¹; Bernardo Franco de Carvalho Tom Back¹; Maria Isabel Passos Simões Dias Sampaio^{1*}; Emanuel Filipe Passos Simões Dias Sampaio²; Débora Meira Fernandes³; Mariana D`Assumpção³

¹ Faculdade de Ciências Médicas de Minas Gerais – FELUMA, Belo Horizonte, MG, Brasil;

² Faculdade de Tecnologia e Ciências – FTC, Salvador, BA, Brasil;

³ Centro Universitário de Belo Horizonte – UniBH, Belo Horizonte, MG, Brasil;

* bbelsampaio@hotmail.com

Recebido em: 18/07/2013 - Aprovado em: 29/12/2013 - Disponibilizado em: 31/12/2013

RESUMO: A Vídeo Histeroscopia diagnóstica tornou-se uma ferramenta valiosa e importante para o ginecologista ao permitir a avaliação direta da cavidade endometrial e o diagnóstico das doenças proliferativas e ou neoplásicas. Alguns anos atrás, isso só poderia ser realizado através de procedimentos cegos e pouco tolerado pelas pacientes. A Histeroscopia é uma ferramenta cada vez mais utilizada, o que torna a avaliação do perfil epidemiológico das pacientes submetidas a esse procedimento uma nuance importante a ser estudada. Logo, o objetivo desse trabalho é avaliar o perfil epidemiológico das pacientes atendidas pela equipe da Pós-graduação em Vídeo Histeroscopia da FCMMG no ambulatório de vídeo Histeroscopia do Hospital São José em Belo Horizonte. Este trabalho trata-se de estudo retrospectivo realizado com análise de prontuários das pacientes atendidas no período entre outubro e dezembro de 2012, e submetidas a vídeo Histeroscopia ambulatorial durante os módulos do curso de pós graduação. Os exames são realizados em caráter eminentemente ambulatorial pelos pós-graduandos sob supervisão direta dos professores. São usados equipamentos com ópticas de 2,9 mm, camisas diagnósticas e de Betochi, com preferência pela última, meio de distensão soro fisiológico, infundido com bomba Histeromat. A técnica utilizada inclui vaginoscopia, sem uso do espéculo ou pinçamento do colo. O espéculo e a instrumentalização do colo foram utilizados caso houvesse alguma dificuldade no acesso ao colo durante o procedimento. Todos os procedimentos foram realizados sem anestesia. Foram incluídos 203 pacientes encaminhadas a vídeo Histeroscopia ambulatorial. A idade média das pacientes foi de 49,7 anos, variando de 17 a 81 anos. Média de paridade 3,2 filhos e considerando sua prole definida em 70,9 % (144 pacientes). Em relação à escolaridade do grupo estudado, a maioria dos pacientes não tinha concluindo o segundo grau, 67,3%, com apenas 5 pacientes relatando ter completado nível superior (2,6%). Relatavam comorbidades à anamnese 115 pacientes (56,6%), sendo as mais relatadas Hipertensão Arterial Sistêmica (HAS) e diabetes, relatadas por 69 e 20 pacientes respectivamente. Todas as pacientes apresentavam exames ecográficos anteriores. As conclusões principais das ecografias se distribuíam: exame normal 16 pacientes (7,8%), miomas em 58 (28,5%), espessamento endometrial em 67 (33%), pólipos em 66 (32,5%). Após avaliação inicial tiveram indicação confirmada e foram submetidas ao procedimento 185 pacientes. Em ordem de frequência, foram levantadas como principais indicações: espessamento endometrial à ecografia (34,0%), sangramento uterino anormal (28,6%) e infertilidade (10,8%). Todas as pacientes deste grupo concluíram seus exames histeroscópicos e os achados identificados foram: cavidade sem alterações 64 pacientes (34,5%), espessamento focal do endométrio 17 (9,1%), sinéquias 9 (4,8%), pólipos 82 (44,3%) e miomas 13 (7,0%). As pacientes atendidas no referido ambulatório de Histeroscopia tiveram todos os atendimentos iniciais em unidade básica de saúde e em sua ampla maioria tiveram confirmada a indicação para o procedimento. Mesmo realizados dentro do contexto de ensino, a efetiva realização do exame com definição diagnóstica para a cavidade uterina foi possível para todo o grupo estudado. Seus achados apontam para uma significativa diminuição da necessidade de procedimentos cirúrgicos hospitalares uma vez que um grande número de pacientes apresentaram exames normais ou alterações focais que tem seu diagnóstico e tratamento completamente efetivados, através de biópsias e pequenas intervenções realizadas durante a Histeroscopia ambulatorial.

PALAVRAS-CHAVE: perfil epidemiológico, vídeo Histeroscopia ambulatorial, pós graduação

INTRODUÇÃO

A investigação da cavidade uterina possui raízes muito antigas. Em 1869, o médico inglês Pantaleoni acessou o útero em uma mulher fora do ciclo gravídico-puerperal, constituindo-se na primeira Histeroscopia realizada (Loyola et al., 1999; Melki e Tostes Filho, 1995).

Com o aparecimento dos histeroscópios de menores dimensões e a consequente facilidade de execução da Histeroscopia, sem necessidade de recurso a anestesia, dilatação cervical ou bloco operatório, as indicações multiplicaram-se, existindo, nos dias de hoje, a tendência para utilizar a Histeroscopia à menor suspeita de patologia intracavitária e até mesmo para esclarecimento de sintomatologia não específica (Damain et al., 2007; Bettocchi, 2000).

Atualmente, a Histeroscopia tem aplicações na investigação de infertilidade, sangramento uterino anormal, anormalidades intracavitárias em exames de imagem, entre outras. É considerada atualmente padrão-ouro para investigação da cavidade uterina. Por proporcionar uma visão direta da cavidade, detecta lesões anatômicas como pólipos e miomas, e sugere alterações endometriais como hiperplasias e carcinomas, permitindo a realização de biópsia orientada ou dirigida (Franco et al., 2000; Biewenga et al., 2004; Gerbaldo et al., 2005). A Histeroscopia diagnóstica também é preconizada em pacientes com ultra-sonografias ou histerossalpingografias alteradas, com sangramento uterino anormal, em casos de dispositivo intra-uterino perdido, no controle da hiperplasia endometrial, na infertilidade conjugal e nas malformações uterinas (Paschopoulos et al., 2004; Cicinelli et al., 2005).

A Histeroscopia apresenta vantagens em relação à dilatação do canal endocervical e curetagem, principalmente quanto ao custo, por não necessitar internação e uso de sala cirúrgica. Em relação à segurança, não necessita de anestesia geral, e tem

sido mais eficaz na identificação de anormalidades da cavidade endometrial, principalmente anormalidades focais (Lasmar, 2002; Loffer, 1989). A Histeroscopia é um procedimento bem tolerado, podendo ser realizado ambulatorialmente e possui como desvantagem o alto custo dos equipamentos utilizados (Sousa et al., 2001; Viscomi et al., 2002; Gimpelson e Rappold, 1988).

A busca por melhores métodos de investigação da cavidade uterina deve-se ao fato do útero e sua mucosa poderem sofrer diversas alterações. Essas podem ser benignas, tais como pólipos endometriais e miomas submucosos; com potencial de malignidade, como as hiperplasias endometriais, ou francamente malignas como o carcinoma endometrial (Gredmark et al., 1995). Estudos indicam que 23% das hiperplasias com atipias progridem para câncer em um intervalo de 13 anos, o que corrobora a importância da obtenção de métodos com grande especificidade e sensibilidade na qual a Histeroscopia se enquadra (Kremer et al., 1998; Tahir et al., 1999; Gredmark et al., 1995; Kurman et al., 1985).

O Curso de Pós-graduação em Vídeo Histeroscopia da FCMMG no ambulatório de vídeo Histeroscopia do Hospital São José em Belo Horizonte presta atendimento às pacientes encaminhadas por problemas relacionados à cavidade uterina. Criado em 2008, o curso realiza Histeroscopias diagnósticas e cirúrgicas pelo Sistema Único de Saúde (SUS) durante os meses de Abril a Dezembro onde são realizadas cerca de 75 histeroscopias ambulatoriais por módulo do curso.

Nesse contexto, a Histeroscopia é uma ferramenta essencial no diagnóstico e tratamento de patologias intracavitárias, sendo um exame cuja indicação é cada vez maior, aliviando a carga de internação da ginecologia ao permitir resolução ambulatorial através de intervenções que até 10 anos atrás eram limitadas à abordagem transabdominal. Assim, levantar o perfil epidemiológico das pacientes que se submetem a

esse procedimento tão difundido é de grande importância. Bem como conhecer as principais queixas e indicações para a realização desse exame, pode possibilitar a otimização da realização da Histeroscopia ambulatorial em detrimento de procedimentos mais onerosos e até cirúrgicos, que podem afetar adversamente as atividades laborais e rotineiras das pacientes.

Portanto, o objetivo do presente estudo é traçar o perfil epidemiológico encontrado nas pacientes atendidas no curso de pós graduação de Histeroscopia ambulatorial da FCMMG no HUSJ, no período de outubro a dezembro de 2012. Adicionalmente, objetivou-se também avaliar se a Histeroscopia realizada em instituição de ensino, em regime ambulatorial, sem anestesia, é um procedimento bem tolerado pelas pacientes, se apresenta boa resolatividade e se é capaz de reduzir custos hospitalares.

MÉTODOS

Trata-se de um estudo epidemiológico descritivo retrospectivo populacional realizado na Pós-Graduação em Vídeo Histeroscopia da Faculdade de Ciências Médicas de Minas Gerais no ambulatório de Vídeo Histeroscopia do Hospital São José no período de outubro a dezembro de 2012. O estudo contemplou as pacientes que iriam se submeter à Histeroscopia ambulatorial e que concordaram em se submeter ao questionário e assinar um termo de consentimento livre e esclarecido. Para a realização deste estudo, foram respeitados os preceitos éticos, tendo sido aprovado pelo Comitê de Ética em Pesquisa do Hospital Universitário São José, protocolado sob o no 0103.0.418.000-11.

As pacientes foram submetidos a um questionário amplo em que foram abordadas as seguintes variáveis: idade, queixa principal, exames de imagem anteriores, paridade, história médica, comorbidades, entre outras. A coleta dos dados foi realizada por 4

pesquisadores de campo, graduandos de medicina. As informações foram inseridas em um banco de dados criado no programa Excel® e posteriormente foram feitas tabelas e gráficos. Para a análise dos dados foram utilizados os procedimentos usuais de estatística descritiva, tais como: o cálculo das frequências simples ou relativas, medidas de tendência central (média e mediana) e de dispersão (valores mínimo e máximo).

Aproximadamente 675 pacientes atendidas pela equipe de Pós Graduação no ambulatório de vídeo Histeroscopia do Hospital São José durante o ano de 2012, foram selecionadas as pacientes atendidas no período de outubro a dezembro de 2012.

Todas as pacientes vieram encaminhadas de Unidades Básicas de Saúde para a Histeroscopia diagnóstica e terapêutica e todas aquelas que foram encaminhadas para a avaliação histeroscópica apresentavam exame ecográfico anterior.

Os exames foram realizados em caráter eminentemente ambulatorial pelos pós-graduandos sob supervisão direta dos professores e foram usados equipamentos com ópticas de 2,9 mm, camisas diagnósticas e de Betochi, com preferência pela última. O meio de distensão de escolha foi soro fisiológico, infundido com bomba Histeromat.

A técnica utilizada inclui vaginoscopia, sem uso do espelho ou pinçamento do colo. O espelho e a instrumentalização do colo foram utilizados caso houvesse alguma dificuldade no acesso ao colo durante o procedimento.

Todos os procedimentos foram realizados sem anestesia. Após realizar o procedimento, as pacientes permaneciam sob observação pelo tempo que o preceptor julgasse necessário.

As amostras de tecidos suspeitos obtidos por Histeroscopia foram coletados em recipientes com formol a 10% e enviado para análise histopatológica.

Os pesquisadores da FAPEMIG acompanhavam a realização do exame e após a realização deste, completava junto com o Pós-Graduando a segunda etapa do formulário, que continha as informações inerentes ao exame realizado.

RESULTADOS

No período de outubro a dezembro de 2012 foram atendidas 203 pacientes no curso de Pós-graduação da FCMMG no hospital Universitário São José.

De 203 pacientes atendidas, 185 tiveram a indicação histeroscópica confirmada e foram submetidas ao exame. A idade média, mediana e mínimo e máximo das pacientes submetidas ao procedimento foram de 49,7; 49 e 17 a 81 anos, respectivamente.

A Média de paridade das pacientes foi de 3,2 filhos. A prole era definida em 70,9%, representando 144 pacientes (GRÁFICO 1).

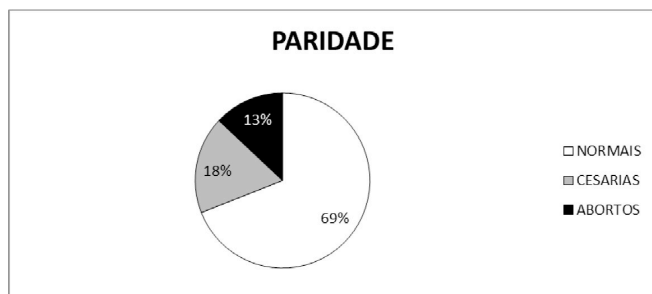


Gráfico 1 – Paridade das pacientes submetidas a Histeroscopia ambulatorial.

Em relação a escolaridade do grupo estudado, a maioria dos pacientes (67,3%) não tinha concluído o segundo grau e apenas 5 pacientes (2,6%) relataram ter completado nível superior (GRÁFICO 2).

Das 203 pacientes analisadas neste estudo, 115 pacientes (56,6%) relatavam comorbidades durante a anamnese, sendo Hipertensão Arterial Sistêmica (HAS) e diabetes mellitus as mais relatadas, 69 e 20 pacientes, respectivamente (TABELA 1).

As conclusões principais das ecografias se distribuíam: exame normal 16 pacientes (7,8%),

miomas em 58 (28,5%), espessamento endometrial em 67 (33%), pólipos em 66 (32,5%) (GRÁFICO 3)

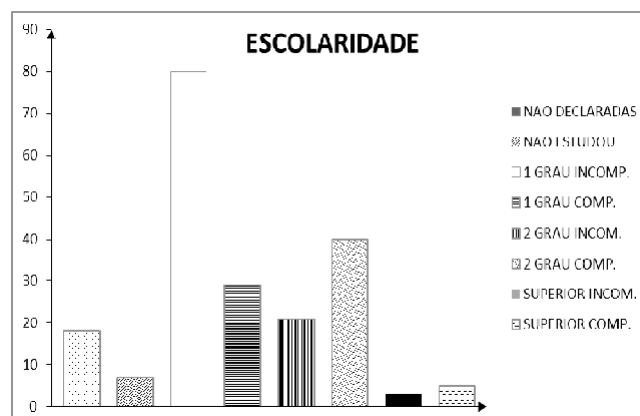


Gráfico 2: Escolaridade das pacientes submetidas a Histeroscopia ambulatorial

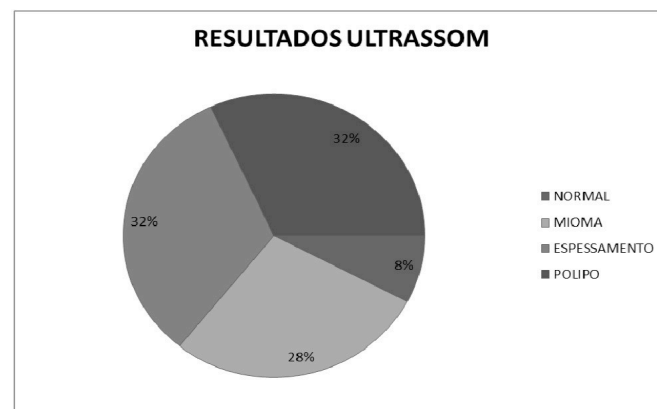


Gráfico 3: Principais alterações a ecografia

Após avaliação inicial, tiveram indicação para a realização da Vídeo Histeroscopia confirmada e foram submetidas ao procedimento 185 pacientes.

Para as 185 pacientes submetidas ao exame de Vídeos Histeroscopia, as principais indicações para a realização do mesmo foram: espessamento endometrial à ecografia (34,0%), sangramentos uterinos anormais (28,6%) e infertilidade (10,8%) (TABELA 2).

Todas as pacientes deste estudo concluíram seus exames histeroscópicos com boa tolerabilidade e os achados identificados no exame foram: cavidade sem alterações 64 pacientes (34,5%), espessamento focal do endométrio 17 (9,1%), sinéquias 9 (4,8%), pólipos 82 (44,3%) e miomas 13 (7,0%). (GRÁFICO 4).

Tabela 1: Comorbidades presentes nas pacientes (n=115).

NE	HAS	DM	AVC	IAM	HIPO	HIPERC	IR	PS	Outras
12	69	20	0	2	6	15	0	6	3
10,4%	60,0%	17,4%	0%	1,7%	5,2%	13,0%	0%	5,2%	2,6%

NE: Não Especificada; HAS: Hipertensão Arterial Sistêmica; DM: Diabetes Mellitus; AVC: Acidente Vascular Cerebral; IAM: infarto agudo do miocárdio; HIPO: Hipotireoidismo; HIPERC: Hipercolesterolemia; IR: Insuficiência Renal; PS: Psiquiátrica.

Tabela 2: Indicações para a realização da Histeroscopia (n=185).

SUA	DIU	ES	MF	2nd look	DP	PG	FE	Pre-FIV	IF	Outras
53	4	63	0	7	14	0	0	5	15	37
28,6%	2,1%	34,1%	0%	3,8%	7,6%	0%	0%	2,7%	8,1%	20,0%

SUA: Sangramento Uterino Anormal; DIU: Dispositivo Intrauterino; ES: Espessamento; MF: Mal Formação; DP: Dor Pélvica; PG: Perda Gestacional; FE: Falhas de Enchimento; Pre-FIV: pre fertilização in vitro; IF: Infertilidade.

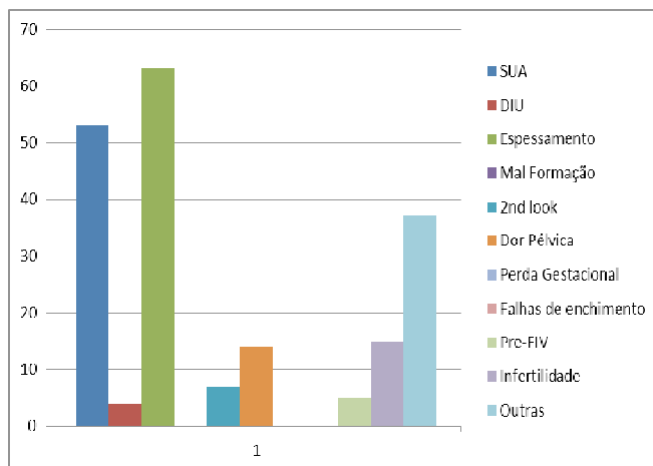


Gráfico 4: Indicações para a realização da Histeroscopia

DISCUSSÃO

A Histeroscopia com biópsia de endométrio constitui-se em um método de elevada acurácia diagnóstica, motivo pelo qual o utilizamos como padrão-ouro para o diagnóstico das lesões endometriais (Tahir et al., 1999). Estudos apontam uma taxa de falso-negativos na Histeroscopia diagnóstica em torno de 3% (Scavuzzi et al., 2003).

Em nosso estudo, encontramos pacientes de 17 a 81 anos, com média de idade de 49,7 anos. Constatou-se

que 32% das pacientes atendidas no Curso de pós graduação da FCMMG encontravam-se na faixa etária de 40 a 49 anos, e 27,3% encontravam-se na faixa de 50 a 59 anos, coincidindo com a peri e pós-menopausa, período de grandes mudanças hormonais na mulher, que a predispõe a alterações do útero e de sua mucosa.

Outros estudos também encontraram resultados semelhantes, sendo que Gimpelson e Rappold (1998), em estudo com 276 mulheres de 22 a 71 anos investigadas por Histeroscopia, encontraram uma média de idade de 42 anos. Kremer et al. (1998) estudaram 554 mulheres submetidas à Histeroscopia diagnóstica, encontrando variações de idade de 22 a 88 anos, com média de 46 anos. Carta et al. (2003) analisando 284 Histeroscopias diagnósticas, encontraram pacientes de 21 a 81 anos, com média de 51 anos. Rojas (2001), estudando 215 Histeroscopias realizadas em mulheres acima de 40 anos, encontrou 58,6% das pacientes entre 40 e 49 anos.

Em relação às principais indicações para a realização da Histeroscopia, nosso estudo encontrou o

espessamento endometrial à ecografia (34,0%), seguido do sangramento uterino anormal (28,6%) e da infertilidade (10,8%).

Corroborando estes achados, Gimpelson e Rappold (1998) encontraram o sangramento uterino anormal como a indicação de Histeroscopia diagnóstica mais comum. Kremer et al. (1998) descreveram 28% de indicações de Histeroscopia por menorragia. Tahir et al. (1999) analisando 400 mulheres acima de 35 anos submetidas à investigação por Histeroscopia, descreveram menorragia como a indicação de investigação mais freqüente (40,7%), seguida do sangramento uterino anormal pós-menopáusico (30,7%). Carta et al. (2003) encontraram grande número de indicações de Histeroscopia por infertilidade ou abortamentos repetidos (13%).

Accorsi Neto (1999), realizando estudo em 58 pacientes menopausadas com eco endometrial maior ou igual a 4 mm, demonstrou a presença de pólipos como principal fator causador do diagnóstico de espessamento em 30 casos (51,7%). Loizzi et al. (2000) também apontaram os pólipos como principais lesões confundidas com espessamento endometrial. O que corrobora os resultados do presente estudo em que a principal indicação ecográfica para a realização da Histeroscopia foi o espessamento endometrial e o principal achado à biópsia foi o pólipo.

Quanto à Histeroscopia diagnóstica, tiveram indicação 91,13% dos casos estudados. Das oito pacientes que não foram submetidas ao procedimento, uma tinha anormalidade à ultra-sonografia. Quatro pacientes tinham sangramento uterino anormal no menacme, optando-se pelo tratamento clínico até o presente estudo ser concluído. Quatro pacientes tinham como queixa principal dor em baixo ventre que, por suas características, não tinham indicação de investigação por Histeroscopia.

Em nosso estudo todos os pacientes que se submeteram à vídeo Histeroscopia, foram previamente

avaliados por Ultrassonografia Transvaginal (USTV), e todos os pacientes tinham suspeita de patologia endometrial. No entanto, 64 pacientes (34,5%), apresentaram cavidade sem alterações, refletindo esse percentual os falsos positivos. Todavia, não é possível determinar a sensibilidade e especificidade da vídeo Histeroscopia para este estudo, uma vez que a observação foi feita numa população de doentes, ou seja, todos os pacientes tinham uma indicação para a realização da vídeo Histeroscopia. Além disso, graças a redução gradual das dificuldades técnicas na realização da Histeroscopia diagnóstica, assistimos a um aumento exponencial e disseminado do número de exames realizados. Passou a ser relativamente freqüente o recurso à técnica com vista ao esclarecimento de sintomas minor. Conseqüentemente verificou-se um aumento significativo de exames relatados como normais (Damain et al., 2007).

Em nosso estudo, todas as pacientes concluíram seus exames histeroscópicos com boa tolerabilidade, incluindo a realização de pequenas intervenções como pólipectomia, miomectomia, ablação e retirada de sinéquias, quando necessário e possível. Os achados identificados foram: cavidade sem alterações 64 pacientes (34,5%), espessamento focal do endométrio 17 (9,1%), sinéquias 9 (4,8%), pólipos 82 (44,3%) e miomas 13 (7,0%). Logo, em nosso estudo, o pólipo endometrial foi o achado histeroscópico mais freqüente, presente em 82 pacientes (44,3%) dos exames realizados.

Quanto aos achados histeroscópicos, Rojas (2001) encontrou pólipo endometrial como o mais freqüente, presente em 39,1% das Histeroscopias diagnósticas. Scavuzzi et al. (2003) encontraram pólipo endometrial em 35,9% das Histeroscopias realizadas em pacientes com sangramento pós-menopáusico. Bem como Accorsi Neto (1999) que encontrou pólipo endometrial em 58% das Histeroscopias realizadas em mulheres menopausadas.

Quanto a ressecção do pólipó, evidências sugerem que a polipectomia ambulatorial apresenta vantagens econômicas e é preferida pelas mulheres, em comparação com a realizada em centro cirúrgico (Marsh et al., 2006). Os exames histeroscópicos ambulatoriais têm se tornado menos dolorosos e melhor tolerados pelas pacientes, o que aumenta a aceitabilidade desse procedimento e permite a realização de procedimentos histeroscópicos terapêuticos em ambiente ambulatorial, reservando as Histeroscopias convencionais, em ambiente cirúrgico, para o tratamento de afecções uterinas mais complexas (Marsh et al., 2006; Cicinelli et al., 2003). Logo, a polipectomia histeroscópica realizada em regime ambulatorial, sem anestesia, é um procedimento bem tolerado pelas pacientes e apresenta alta eficácia, semelhante à encontrada no procedimento realizado sob anestesia em centro cirúrgico (Marsh et al., 2006). Logo, nosso estudo corrobora a literatura, em que pequenas intervenções terapêuticas, como a polipectomia, foram realizadas e bem toleradas durante a Histeroscopia ambulatorial.

Em nosso estudo, não houve diagnóstico de câncer de endométrio, diferente do encontrado na literatura. Isso pode ser explicado devido à considerável possibilidade de uma paciente com sangramento uterino anormal pós-menopáusicos apresentar doença benigna, uma vez que, uma minoria dos casos de sangramento uterino anormal pós-menopáusicos se deve à presença de câncer de endométrio. O endométrio frágil e delgado encontrado nos casos de atrofia é a principal causa de sangramento em pacientes na pós-menopausa. O sangramento nesses casos é facilmente justificável pelas características histológicas do endométrio, ocorrendo pela ruptura dos capilares arteriais e venosos desprotegidos. No entanto, a investigação endometrial é obrigatória, uma vez que todo processo maligno e pré-maligno deve ser excluído (Scavuzzi et al., 2003).

Em relação ao câncer de endométrio, Scavuzzi et al. (2003) o descreveram em 2,5% das Histeroscopias diagnósticas realizadas em mulheres menopausadas. Viscomi et al. (2002) encontraram em sua casuística 92 casos de carcinoma endometrial, correspondendo a 1,4% das Histeroscopias realizadas, sendo 83 em mulheres menopausadas e apenas 9 em mulheres na menarca. Kremer et al. (1998) encontraram 6 casos de carcinoma de endométrio, correspondendo a 1,2% das Histeroscopias diagnósticas. Tahir et al. (1999) encontraram câncer de endométrio em 2% de sua casuística. Rojas (2001) encontrou carcinoma de endométrio em 2,3% das Histeroscopias diagnósticas.

Em nosso estudo, nenhum sangramento uterino anormal pós-menopáusicos deixou de ser investigado por Histeroscopia, visto ser este o principal sintoma do câncer de endométrio e, em 80% dos casos, o primeiro sinal desta neoplasia (Scavuzzi et al., 2003; Souza et al., 2001).

A Vídeo Histeroscopia diagnóstica é segura e bem tolerada pelos pacientes (Lindemann, 1980; Clark et al., 2002). Porém, complicações podem ocorrer durante o diagnóstico. É possível que haja perfuração uterina, hemorragias, falso trajeto, infecção, intoxicação com os meios de distensão, e queimaduras com o uso do ressectoscópio (Damain et al., 2007). Nessa amostra em estudo não houveram complicações (0%), percentual inferior ao relatado na literatura.

CONCLUSÃO

Por meio deste estudo, foi possível traçar as características mais freqüentemente encontradas nas pacientes atendidas no ambulatório da Pós-graduação em Vídeo Histeroscopia da FCMMG no Hospital Universitário São José, no período de outubro a dezembro de 2012: idade média de 49,7 anos; principais indicações: espessamento endometrial a ecografia e sangramento uterino anormal e achado à

Histeroscopia diagnóstica: pólipos endometriais confirmados pela biópsia.

As pacientes atendidas no ambulatório da Pós-graduação em Vídeo Histeroscopia da FCMMG no Hospital São José tiveram todo o atendimento inicial em unidade básica de saúde e em sua ampla maioria tiveram confirmada a indicação para o procedimento.

Mesmo realizados dentro do contexto de ensino, a efetivação do exame com definição diagnóstica para a cavidade uterina foi possível para todo o grupo

estudado. Todas as pacientes retomaram as atividades rotineiras após término do exame. Seus achados apontam para uma significativa diminuição da necessidade de procedimentos cirúrgicos hospitalares uma vez que um grande número de pacientes apresentou exames normais ou alterações focais que tiveram seu diagnóstico e tratamento completamente efetivados, através de biópsias e pequenas intervenções realizadas durante a Vídeo Histeroscopia ambulatorial.

REFERÊNCIAS

- Accorsi Neto AC. Estudo ultra-sonográfico, histerossonográfico, histeroscópico e anatomopatológico da cavidade uterina de mulheres na pós-menopausa [tese]. São Paulo: Escola Paulista de Medicina; 1999.
- Bettocchi S. Histeroscopia ambulatorial. Tuttlingen; Karl Storz.p.3-23. Serden SP. Diagnóstico Histeroscopia avaliar a causa da hemorragia uterina anormal. *Obstetrics & Gynecology Clinics of North America*. 2000, 27:277-286
- Biewenga P, de Blok S, Birnie E. Does diagnostic hysteroscopy in patients with stage I endometrial carcinoma cause positive peritoneal washings? *Gynecologic Oncology*. 2004;93(1):194-8.
- Carta G, Iovenitti P, Buttari F, D'Álfonso A, Pestilli S. Diagnostic hysteroscopy in the third millennium. Indications and role. *Minerva Ginecologica*. 2003 Apr; 55(2):159-65.
- Cicinelli E, Parisi C, Galantino P, Pinto V, Barba B, Schonauer S. Reliability, feasibility, and safety of minihysteroscopy with a vaginoscopic approach: experience with 6,000 cases. *Fertility and Sterility*. 2003;80(1):199-202.
- Cicinelli E, Resta L, Nicoletti R, Tartagni M, Marinaccio M, Bulletti C, et al. Detection of chronic endometritis at fluid hysteroscopy. *Journal of Minimally Invasive Gynecology*. 2005; 12(6):514-8
- Clark TS, Voit D, Gupta J, Hyde C, Song F, et al. Acurácia da Histeroscopia para o diagnóstico de câncer e hiperplasia endometrial. *Journal of the American Medical Association*. 2002, 288:1610-1621.
- Damain JC, Soares T, Freitas WA et al. Tratado de videoscopia e cirurgia minimamente invasiva em ginecologia. Editora Livraria e Editor Revinder LDA, 2007:770-802.
- Franco RC, Machado JC, Elias Junior J, Berezowski AT, Nogueira AA, Sala MM. Avaliação da cavidade uterina: estudo comparativo entre histerografia, histerossonografia e Histeroscopia. *Revista Brasileira de Ginecologia e Obstetrícia*. 2000 Dez; 22(10):619-25
- Gerbaldo D, Papadia A, Cristoforoni P, Lorenzi P, Fulcheri E, Ragni N. Cytological analysis of the distension fluid used during diagnostic office hysteroscopies in patients with suspected endometrial pathology. *European Journal of Gynaecological Oncology*. 2005;26(2):215-8
- Gimpelson RJ, Rappold HO. A comparative study between panoramic hysteroscopy with directed biopsies and dilatation and curettage. *American Journal of Obstetrics & Gynecology*. 1988 Mar; 158(3):489-92.
- Gredmark T, Kvint S, Havel G, Mattsson L. Histopathological findings in women with postmenopausal bleeding. *British Journal of Obstetrics and Gynaecology*. 1995 Febr;102:133-6.
- Kremer C, Barik S, Duffy S. Flexible outpatient hysteroscopy without anaesthesia: a safe, successful and well tolerated procedure. *British Journal of Obstetrics and Gynaecology* 1998 Jun; 105:6726.
- Kurman RJ, Kaminski PF, Norris HJ. The behavior of endometrial hyperplasia: a long-term study of "untreated" hyperplasia in 170 Patients. *Cancer* 1985 Jul; 56(2):40312.
- Lasmar R, Barrozo P. Histeroscopia: uma abordagem prática. 1a ed. Rio de Janeiro: Medsi; 2002. p.17-179.

Lindemann HJ, Gallinat A, Lueken RP, J. Mohr Atlas der Hysteroskope. Alemanha: Fisher, Stuttgart, 1980

Loffer FD. Hysteroscopy with selective endometrial sampling compared with D&C for abnormal uterine bleeding: the value of a negative hysteroscopic view. *Obstetrics & Gynecology*. 1989;73(1):16-20.

Loizzi V, Bettocchi S, Vimercati A, et al. Hysteroscopic evaluation of menopausal women with endometrial thickness of 4 mm or more. *The Journal of the American Association of Gynecologic Laparoscopists*. 2000; 7:191-5

Loyola A, Lunardi C, Valle E, Silveira L. Curso - Endoscopia ginecológica. GO Atual 1999 Jan/Fev; Ano VIII(1/2): 23-34.

Marsh FA, Rogerson LJ, Duffy SR. A randomized controlled trial comparing outpatient versus daycase endometrial polypectomy. *International Journal of Obstetrics & Gynaecology*. 2006; 113(8):896-901.

Melki LAH, Tostes Filho W. Histeroscopia panorâmica: conquista de dois séculos. *Atualização Revisão*. GO 1995 Nov/Dez; Ano IV(11/12): 16-27.

Paschopoulos M, Kaponis A, Makrydimas G, Zikopoulos K, Alamanos Y, O'Donovan P, et al. Selecting distending medium for out-patient hysteroscopy. Does it really matter? *Human Reproduction*. 2004;19(11):2619-25.

Rojas PFB. Estudo da distribuição das patologias da cavidade uterina analisadas por Histeroscopia. [Tese de Mestrado] Universidade Federal de Santa Catarina, Florianópolis; 2001.

Scavuzzi A, Amorim M, Pinho Neto JS, Santos LC. Comparação entre os achados ultrasonográficos, histeroscópicos e histopatológicos no sangramento uterino da pós-menopausa. *Revista Brasileira de Ginecologia e Obstetrícia*. 2003 Maio; 25(4):229-35

Sousa R, Silvestre M, Sousa LA, Falcão F, Dias I, Silva T, et al. Transvaginal ultrasonography and hysteroscopy in postmenopausal bleeding: a prospective study. *Acta Obstetrica et Gynecologica Scandinavica*. 2001 Sept;80(9):856-62.

Tahir MM, Bigrigg MA, Browning JJ, Brookes ST, Smith PA. A randomised controlled trial comparing transvaginal ultrasound, outpatient hysteroscopy and endometrial biopsy with inpatient hysteroscopy and curettage. *British Journal of Obstetrics and Gynaecology*. 1999 Dec;106:1259-64

Viscomi FA, Lima SMRR, Aldrighi JM, Ihlenfeld MFK. Frequência de adenocarcinoma de endométrio em ambulatório de Histeroscopia: um estudo multicêntrico. *Revista Brasileira de Ginecologia e Obstetrícia*. 2002 Jan;24(1):45-50.